Gino Fornaciari

La lebbra di Enrico VII (1211-1242), figlio dell'imperatore Federico II e re di Germania: prigionia o isolamento?

Enrico VII re di Germania (? 1211-Martirano 1242), primogenito di Federico II e di Costanza d'Aragona, fu nominato, ancora bambino, re di Germania nel 1220.

Dichiarato maggiorenne nel 1229, entrò in conflitto con Federico II favorendo la nobiltà tedesca e le rivendicazioni dei comuni lombardi. A capo di una rivolta, fu sconfitto nel 1235. Dopo essersi sottomesso, fu relegato in diverse fortezze dell'Italia meridionale e morì a 31 anni, cadendo in un dirupo e forse suicida, il 10 febbraio 1242 (Kantorowicz 1976).

Il giorno 4 novembre 1998, nel Duomo di Cosenza, un'équipe di paleopatologi del Dipartimento di Oncologia dell'Università di Pisa guidata dal Prof. Gino Fornaciari ed affiancata dal Prof. Pietro De Leo del Dipartimento di Storia dell'Università della Calabria, procedette all'esplorazione della tomba attribuita ad Enrico VII (Fornaciari et al. 1999; Fornaciari 2001).

Il magnifico sarcofago romano riutilizzato conteneva un unico scheletro in parziale connessione anatomica, incompleto ed alquanto frammentato, di un individuo adulto di sesso maschile, vigoroso, deceduto fra i 30 e i 35 anni di età, alto circa m 1,72, una statura da considerare elevata per l'epoca, deposto originariamente in posizione supina e con le mani sul pube.

Lo scheletro era caratterizzato dalla presenza di numerose ernie intraspongiose di Schmorl a livello del rachide dorso-lombare,

espressione di traumi e/o di sovraccarichi ponderali nel periodo dell'adolescenza (De Sèze e Rickewaert 1979-1981), verosimilmente per la pratica dell'equitazione, e da forti attacchi muscolari.

La rotula sinistra è apparsa asimmetrica, per la presenza di un notevole sviluppo dell'apice inferiore, con estese reazioni periostitiche posteriori, mentre la rotula sinistra si presenta più piccola ed ipotrofica (fig. 1). L'esame radiologico mostrava una buona ossi-



Fig. 1: Abnorme sviluppo dell'apice inferiore della rotula sinistra, con estesa reazione periostitica.

ficazione della rotula sinistra e dell'apice, mentre la rotula destra presentava un quadro di osteoporosi diffusa, confermando il reperto macroscopico. È molto verosimile si tratti di una lesione secondaria ad un importante trauma dei ligamenti del ginocchio destro occorso in età giovanile, ad esempio uno strappo del tendine inferiore del quadricipite femorale, esitato in ipofunzione dell'arto omolaterale con conseguente sovraccarico e maggiore impegno funzionale dell'arto inferiore sinistro. Un'altra spiegazione potrebbe essere una mancata regressione, con abnorme ossificazio-

ne, di un nucleo di accessorio e inferiore della rotula (malattia di Sinding-Larsen-Johannson), che talora si verifica proprio in seguito a traumi o a sovraccarichi prolungati (Köhler e Zimmer 1967). Comunque, la lesione, primitiva o secondaria che fosse, esprime certamente una seria compromissione dell'andatura del soggetto.

Il dato è in accordo con una delle poche caratteristiche fisiche note di Enrico VII, a cui era stato attribuito il soprannome di "sciancato" (Kantorowicz, 1976).

Lo scheletro facciale mostra un riassorbimento completo della spina nasale anteriore, un vistoso rimodellamento ed arrotondamento dei margini laterali e inferiori dell'apertura piriforme (Fig. 2-3), numerose lesioni erosive della zona mediale del palato, con

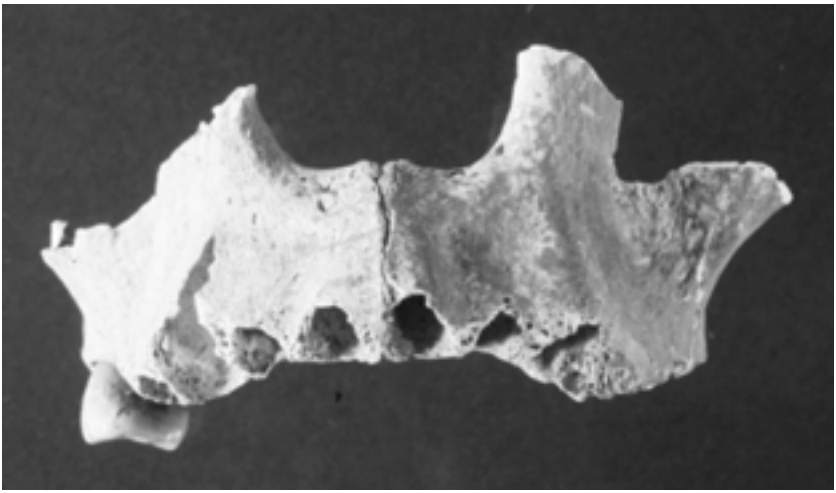

Fig. 2: Ossa mascellari con riassorbimento completo della spina nasale anteriore e vistoso rimodellamento dei margini laterali e inferiori dell'apertura piriforme.

allargamento abnorme del canale naso-palatino (Fig. 4-5), un'estesa periostite della superficie nasale del palatino (Fig. 6-7) e una periostite bilaterale degli zigomatici.



Fig. 3: Base dell'apertura piriforme con riassorbimento completo della spina nasale anteriore.



Fig. 4: Ossa mascellari con lesioni erosive del palato duro.

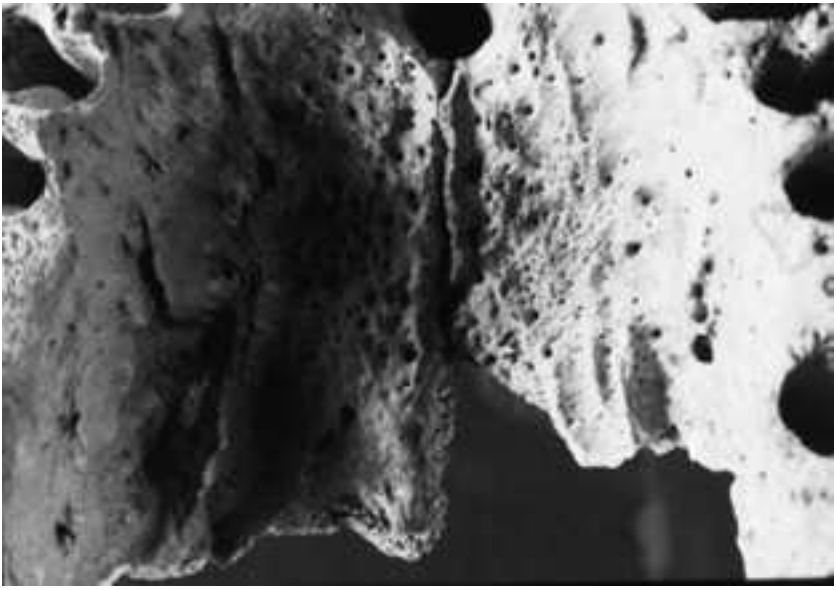

Fig. 5: Particolare del palato duro con le lesioni erosive centrali.

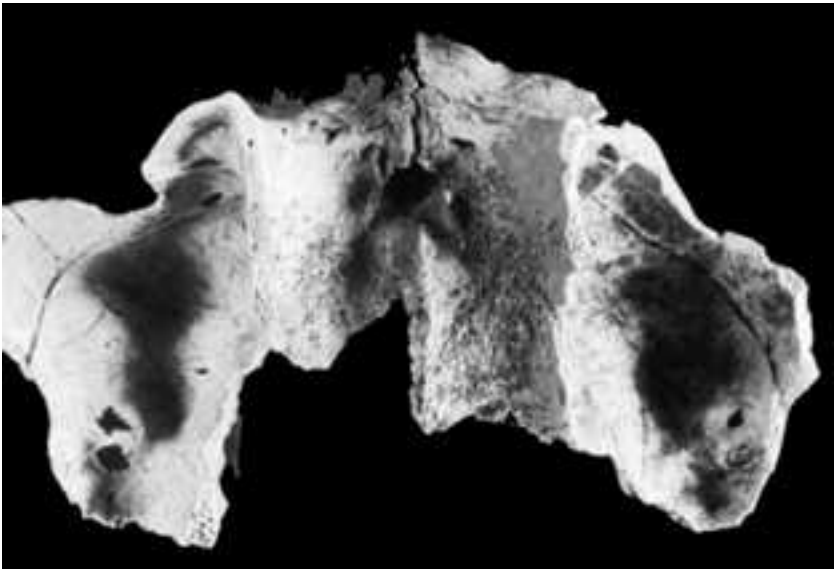

Fig. 6: Ossa mascellari con estesa periostite del pavimento delle fosse nasali.



Fig. 7: Particolare della periostite del pavimento delle fosse nasali.

Si tratta di una sindrome rinomascellare patognomonica (Andersen e Manchester 1992), inquadrabile nella "*facies leprosa*" di Møller-Christensen (1983), dovuta alla grave rinite cronica muco-purulenta che accompagna clinicamente la forma lepromatosa della lebbra.

Lo scheletro postcraniale appare caratterizzato, oltre che da una estesa periostite diafisaria dei femori, da un assottigliamento delle diafisi e da un riassorbimento quasi completo delle epifisi distali dei quarti metatarsali e del terzo posteriore della falange prossimale corrispondente (Fig. 8-9).

Si tratta di un quadro patologico caratteristico della lebbra delle estremità e in particolare del piede (Aufderheide e Rodriguez-Martin 1998).

Si può concludere per una diagnosi di lebbra lepromatosa, il tipo più grave e più diffuso in passato, in fase discretamente avanzata di evoluzione, con epoca di infezione e di esordio clinico precedente di qualche anno. La malattia cominciò certamente alcuni anni prima del decesso e le condizioni di sfiguramento che ne derivarono lo costrinsero certamente ad un isolamento forzato, fino al suo drammatico suicidio.

Sulla base di questo scenario, Federico II appare non solo un padre meno crudele verso il figlio, ma anche deve necessariamente essere assolto dal grave sospetto dell'assassinio del figlio.

Finora erano noti altri due casi di sovrani medievali affetti da lebbra. Il primo è Baldovino IV (1160-1185), re di Gerusalemme e passato alla storia come "il re lebbroso", la cui malattia è ben conosciuta solo attraverso le fonti storiche (Mitchell 2000); il secondo è il re Roberto di Scozia (1274-1329), la malattia del quale è ben nota storicamente ed è anche stata diagnosticata direttamente sui resti scheletrici in base alla caratteristica *facies leprosa* rilevata a livello cranio-facciale (Møller-Christensen 1983).

Il caso di Enrico VII è importante non solo dal punto di vista storico, ma anche in quanto costituisce una delle rare diagnosi



Fig. 8: Metatarsali del quarto dito con riassorbimento osseo delle epifisi distali e della falange prossimale.



Fig. 9: Particolare del riassorbimento delle epifisi distali e della falange prossimale.

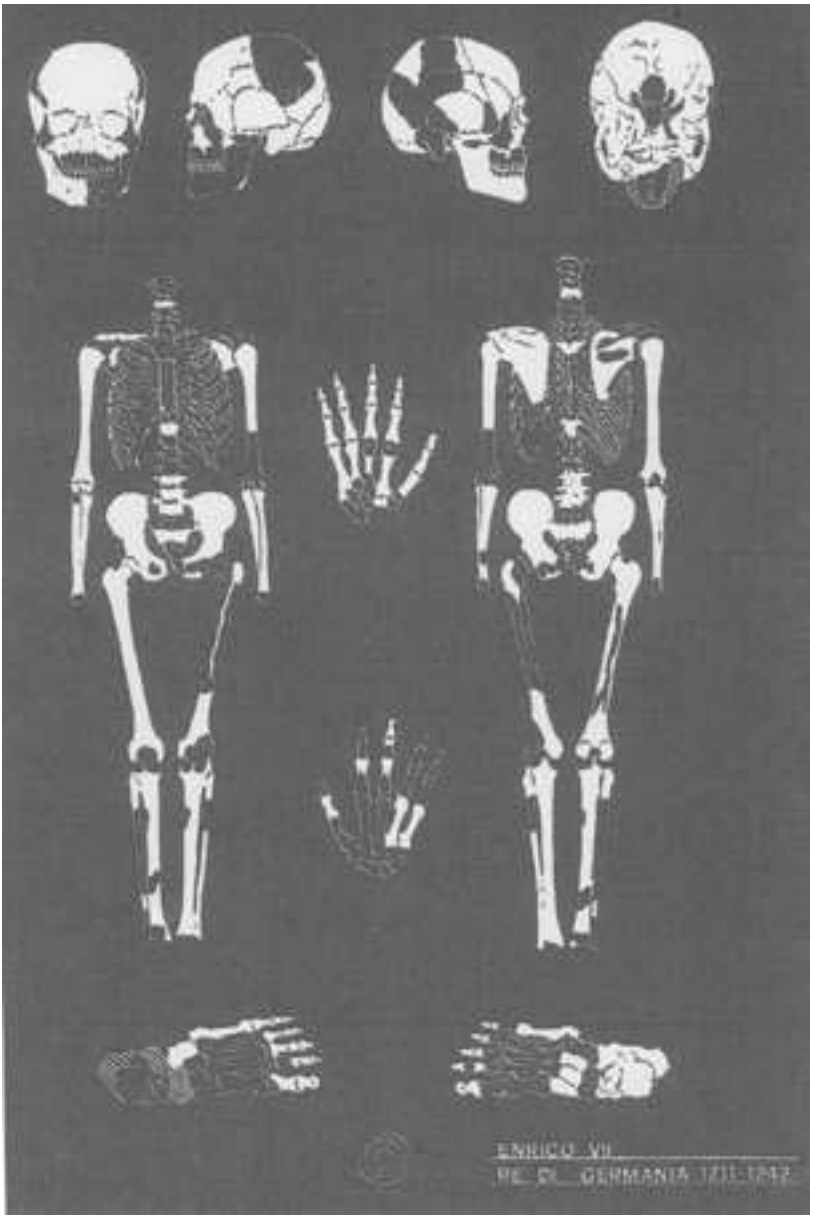

Silhouette con i segmenti scheletrici presenti in nero

osteoarcheologiche di lebbra in Italia (Mariotti et al. 2005; Rubini et al. 2012, 2014, 2017).

Bibliografia

Andersen JG, Manchester K. *The rhinomaxillary syndrome in leprosy: a clinical, radiological and palaeopathological study*. International Journal of Osteoarcaeology 1992; **2**: 121-129;

Aufderheide AC, Rodriguez-Martin C. *Human Paleopathology*. Cambridge: Cambridge University Press, 1998;

De Sèze S., Rickewaert A. *Maladie des os et des articulations*. Paris: Flammarion, 1979-1981;

Fornaciari G, Mallegni F, De Leo P. *The leprosy of Henry VII: incarceration or isolation?* The Lancet 1999; **353**: 758;

Fornaciari G., *Enrico VII di Svevia e Gioacchino da Fiore alla luce delle indagini paleopatologiche*. In: De Leo P, Fornaciari G. Ed.i, L'impronta indelebile, Cosenza, Rubettino Editore, 2001;

Kantorowicz E. *Kaiser Friedrich der Zweite*. Düsseldorf und München: Verlag Helmut Küpper Vormals Georg Bondi, 1976;

Köhler A, Zimmer EA. *Grenzen des normalen und anfänge des pathologischen im röntgenbild des skelets*. Stuttgart: Georg Thieme Verlag, 1967;

Mariotti V, Dutour O, Belcastro MG, Facchini F, Brasili P. *Probable early presence of leprosy in Europe in a Celtic skeleton of the 4th–3rd century BC (Casalecchio di Reno, Bologna, Italy)*. International Journal of Osteoarchaeology 2005; **15**: 311-325;

Mitchell PD. *An evaluation of the leprosy of King Baldwin IV of Jerusalem in the context of the medieval world*. In B. Hamilton: The leper king and his heirs: Badwin IV and the crusader kingdom of Jerusalem. Cambridge University Press, 2000: 245-258;

Møller-Christensen V. *Leprosy and tuberculosis*. In: Disease in Ancient Man, 1983: 129-138;

Rubini M, Erdal YS, Spigelman M, Zaio P, Donoghue HD. *Paleopathological and molecular study on two cases of ancient childhood leprosy from the Roman and Byzantine empires*. International Journal

of Osteoarchaeology 2012; **24**: 570-582;

Rubini M, Zaio P, Roberts C. *Tuberculosis and leprosy in Italy: new skeletal evidence*. Homo 2014; **65**: 13-32;

Rubini M, Zaio P, Spigelman M, Donoghue HD. *Leprosy in a Lombard-Avar cemetery in central Italy (Campochiaro, Molise, 6th-8th century AD): ancient DNA evidence and demography*. Annales of Human Biology 2017; **44**: 510-521.